

# Die mikrochirurgische Refertilisierung

Bei obstruktiver Azoospermie liegt die Lokalisation der ursächlichen Samenwegs-obstruktion am häufigsten im Bereich des Ductus deferens bei zuvor erfolgter Sterilisationsvasektomie, seltener postentzündlich im Bereich des Nebenhodens oder der Prostata (zentraler Verschluss). 4–6% der vasktomierten Männer wünschen später eine Refertilisierung als Alternative zur operativen Gewinnung von epididymalen oder testikulären Spermatozoen (MESA/TESE) zur Verwendung bei der intrazytoplasmatischen Spermieninjektion (ICSI). Über die beste Technik der Refertilisierung herrscht in der Literatur kein Konsensus, jedoch sprechen die meisten Daten für eine mehrschichtige mikrochirurgische Operationstechnik.

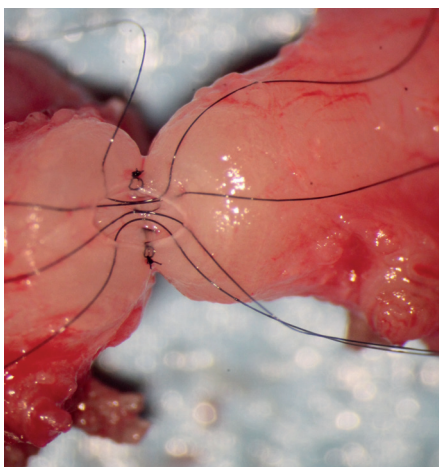
## Unsere operative Strategie

Die Refertilisierung erfolgt als ambulanter Eingriff in Allgemeinanästhesie und dauert 90–150min (Durchschnitt 105min). Die Komplikationsraten sind gering, das relevanteste Risiko ist mit 0,5% ein revisionspflichtiges Skrotalhämatom.

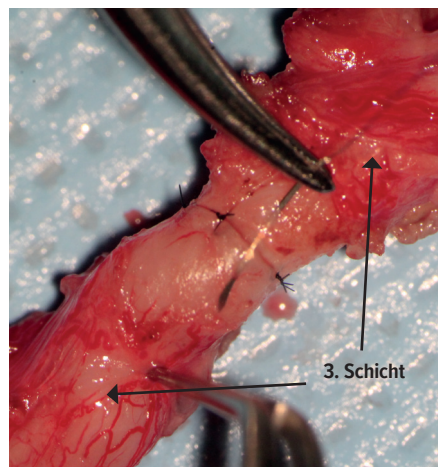
Der operative Zugang erfolgt skrotal, wobei bei postentzündlicher Nebenhodenobstruktion die Hodenhüllen eröffnet werden und der Ductus kurz nach dem Nebenhoden durchtrennt und mit dem präokklusiven Nebenhodentubulus anastomosiert wird. Bei Z. n. Sterilisationsvasektomie werden die Samenleiterstümpfe angefrischt, wobei sich normalerweise aus dem

epididymalen Stumpf Flüssigkeit entleert, deren Konsistenz und mikroskopischer Befund von prognostischer Bedeutung für die Refertilisierung sind. Je niedriger die Viskosität, desto höher ist die Wahrscheinlichkeit für den Nachweis von Spermatozoen. Bei hochviskoser, cremiger Flüssigkeit finden sich häufig nur Spermatozoenfragmente oder keinerlei Zellen der Spermato-genese. Beim intraoperativen Nachweis von Spermatozoen kann die End-zu-End-Anastomosierung mit dem abdominalen Samenleiterstumpf erfolgen (Abb. 1 und 2). Wenn keine Spermien nachgewiesen werden und die Flüssigkeit cremig ist, muss intraoperativ die Indikation zu einer Bypass-Technik mit Anastomosierung des

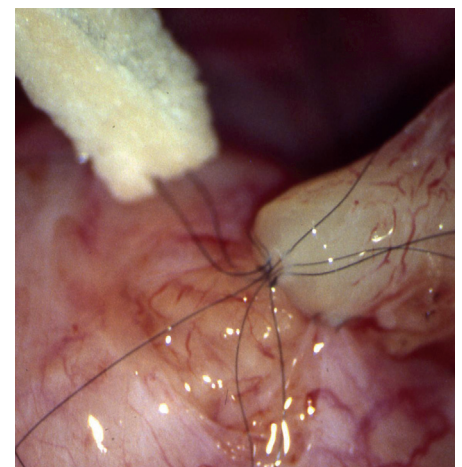
abdominalen Ductusschenkels auf den präokklusiven Nebenhodentubulus (Tubulovasostomie) gestellt werden (Abb. 3). Die Wahrscheinlichkeit einer intraoperativen Entscheidung für eine Tubulovasostomie nimmt mit der Verschlusszeit signifikant zu und tritt bei unserer Klientel mit einer Wahrscheinlichkeit von durchschnittlich 23% auf. Nur durch die konsequente Umsetzung der Operationsstrategie mit Tubulovasostomie bei entsprechender Befundlage gelingt es, den negativen Einfluss der Verschlusszeit (schlechte Ergebnisse bei langer Verschlusszeit) weitgehend auszuschalten. Aus diesem Grund ist es logisch, dass in den Studien, in denen (unabhängig vom intraoperativen



**Abb. 1:** Mikrochirurgische dreischichtige Vaso-vasostomie vor Verschluss der inneren Mukosanähte, die den typischerweise bestehenden Lumenunterschied zwischen den Ductusstümpfen ideal ausgleichen



**Abb. 2:** Mikrochirurgische dreischichtige Vaso-vasostomie: letzte Muscularisnaht (2. Schicht) vor den Adventitianahten (3. Schicht)



**Abb. 3:** Mikrochirurgische dreischichtige Seit-zu-End-Tubulovasostomie nach Vorlegen der Fäden (Fadenstärke 10-0) der inneren Schicht zwischen Tubuluswand und Mukosa des Vas deferens

Spermienbefund) immer eine Vasovasostomie durchgeführt wurde, eine hochgradige negative Korrelation zwischen zunehmender Verschlusszeit und Erfolgsrate festgestellt wurde. Bei einem postentzündlichen Verschluss im Nebenhoden kommt nur eine Tubulovasostomie infrage und wird in o.g. Technik durchgeführt. Die Durchgängigkeit des abdominalen Ductusstumpfs wird durch Injektion von 10ml Kochsalzlösung nachgewiesen. Eine zumindest einseitige zentrale Obstruktion ergibt sich dabei aufgrund fehlender Injizierbarkeit der NaCl-Lösung in ca. 2% der Fälle. Die Möglichkeiten zur Eröffnung eines zentralen Verschlusses sind beschränkt, am ehesten kommt noch die transurethrale Resektion im Bereich des Colliculus seminalis infrage, wobei jedoch häufig Rezidivverschlüsse durch rasche Narbenbildung eintreten.

### Mikrochirurgische Vasovasostomie

Typischerweise liegt (bei Verschlusszeit von länger als ein bis zwei Jahren) eine deutliche Lumendifferenz zwischen dem epididymalen und dem abdominalen Ductusstumpf vor. Diese Lumendifferenz kann nur durch selektive Naht der Mukosa (Fadenstärke 10-0) ausgeglichen werden. Ideal ist deshalb die Anastomosierung in Form einer dreischichtigen End-zu-End-Anastomose. Dabei wird die innere Schicht (Mukosa) mit acht bis zehn Einzelknopfnähten flüssigkeitsdicht adaptiert. Die zweite Schicht besteht aus der Muscularis, die mit ca. 10 Einzelknopfnähten der Stärke 9-0 adaptiert wird. Die dritte Schicht bildet dann die Adventitia, die mit EKN der Stärke 8-0 genäht wird (Abb. 1 und 2).

### Mikrochirurgische Tubulovasostomie

Im Falle der Notwendigkeit einer Tubulovasostomie erfolgt diese Bypasstechnik End-zu-Seit zwischen abdominalem Duc-

Obstruktionszeit	Nur Vasovasostomie, %	Tubulovasostomie (zumindest einseitig), %
<5 Jahre	91,2	8,8
5–10 Jahre	79,7	20,3
11–15 Jahre	72,3	27,7
>15 Jahre	60,4	39,6

*Gesamt: Tubulovasostomie zumindest einseitig bei 23% der Patienten erforderlich (n=2035 Pat.; Zeitraum: 10/1993 bis 12/2017 (nur Z. n. Sterilisationsvasektomie))*

**Tab. 1:** Mikrochirurgische Refertilisierung: Anastomosentechnik in Abhängigkeit von der Obstruktionszeit

Anastomose	Durchgängig, %	Gravidität ohne IVF, %
Vasovasostomie bilateral	96	62
Vasovasostomie + Tubulovasostomie	91	60
Tubulovasostomie bilateral	82	49
Vasovasostomie unilateral	89	56
Tubulovasostomie unilateral	69	42

*Inklusive Revisionsoperationen (n=186) und unilaterale Operationen (n=129), aber ohne Patienten ohne Kinderwunsch (n=56)  
Follow-up mind. 6 Wochen für Spermogramm: n=1723 Patienten  
Follow-up mind. 6 Monate für Gravidität: n=1640 Patienten*

**Tab. 2:** Mikrochirurgische Refertilisierung: eigene Ergebnisse in Abhängigkeit von der Art der Anastomose

tusschenkel und Tubulus epididymidis. Zunächst wird ein Serosafenster angelegt, dann der Tubulus bei stärkster Vergrößerung des Operationsmikroskopes seitlich eröffnet, sodass die austretende Flüssigkeit auf Spermien untersucht werden kann (intraoperativ mit dem Labormikroskop). Bei Spermiennachweis erfolgt dann die dreischichtige Anastomose, wobei die innere Schicht zwischen Tubuluswand und Mukosa des Ductus mit sechs bis acht Einzelknopfnähten (10-0) ausgeführt wird. Die zweite Schicht wird zwischen der Muscularis des Vas und der Serosa des Nebenhodens und die dritte Schicht zwischen Adventitia des Vas und der Nebenhodenserosa (9-0) angelegt (Abb. 3).

### Eigene Ergebnisse

Von 1987 bis 1993 wurden ca. 200 Patienten refertilisiert, die nicht in der ab 1993 geführten Datenbank erfasst sind. Von Oktober 1993 bis Dezember 2017 wurden 2188 Patienten einer mikrochirurgischen Refertilisierung unterzogen und nachverfolgt, wobei eine im Vergleich mit

Literaturdaten sehr hohe Follow-up-Rate erreicht wurde. Dadurch gewinnen die Ergebnisse eine besondere Aussagekraft. Bei 2035 von 2188 Patienten handelte es sich um Z. n. Sterilisationsvasektomie, bei 153 Patienten lag eine postentzündliche oder iatrogene Samenwegsobstruktion vor. Das Alter der Patienten rangierte von 24 bis 69 Jahren, im Durchschnitt lag das Alter bei 44 Jahren. Die Obstruktionszeit lag bei durchschnittlich 8,5 Jahren.

Die Ergebnisse sind in Tabelle 1 und 2 dargestellt.

### Diskussion

In der Literatur herrscht Uneinigkeit über die Wertigkeit verschiedener Verfahren zur mikrochirurgischen Refertilisierung. So werden mit einschichtigen Anastomosentechniken ähnlich gute Ergebnisse wie mit zwei- oder dreischichtigen Verfahren publiziert. Die meisten Autoren fordern un-

abhängig von der Anastomosentechnik die Verwendung eines Operationsmikroskops. Zahlreiche Studien berichten über nur geringe Patientenzahlen und sind als methodisch fragwürdig einzustufen, u.a. liegen die Follow-up-Raten in den meisten Studien unter 60%.

In dieser Arbeit berichten wir über mehr als 2000 mikrochirurgische Refertilisierungsoperationen in einer dreischichtigen Technik in einem Zeitraum von 24 Jahren bei einer sehr hohen Follow-up-Rate von über 80%, die nur aufgrund einer sehr engen Zusammenarbeit mit den zuweisenden und nachbetreuenden Ärzten erzielt werden konnte.

Die dreischichtige Anastomose ist geringfügig zeitaufwendiger als eine ein- oder zweischichtige Technik, ermöglicht jedoch (wie oben dargestellt) die ideale Adaptation der inneren Schicht des Ductus mit Ausgleich der meist vorhandenen Lumendifferenz. Die 2. und 3. Schicht gewährleisten eine vollständige Zugentlastung der fragilen inneren Schicht, was für die spätere Durchgängigkeit wesentlich ist. Die gesonderte Naht der 3.

Schicht mit den ernährenden Blutgefäßen ermöglicht eine rasche Revaskularisation der Anastomose, was sich daran zeigt, dass bei unserer Krankenklientel die sekundäre Verschlussrate (nach 3–12 Monaten) bei 2% liegt im Gegensatz zu anderen Studien, in denen sie (sofern überhaupt untersucht) wesentlich höher liegt (bis zu 12%).

Entscheidend für unsere sehr guten Ergebnisse erscheint die konsequente Strategie der Durchführung einer Tubulovasostomie im Falle eines Nebenhodengranuloms, sodass der prognostische Faktor Verschlusszeit seine Bedeutung verliert. Diese Strategie kann aber nur dann umgesetzt werden, wenn die Tubulovasostomie, die durchschnittlich bei 23% der Patienten zwingend (zumindest einseitig) erforderlich ist, beherrscht wird. Die Tubulovasostomie kann aber unbestritten nur mikrochirurgisch durchgeführt werden, sodass schon hieraus die Notwendigkeit für ein mikrochirurgisches Prozedere, verbunden mit Erfahrung in der schwierigen Technik der Tubulovasostomie, resultiert.

Im Gegensatz zu früher publizierten Meinungen zur Bedeutung von Spermaantikörpern herrscht aktuell die Meinung vor, dass eine Spermaantikörperbildung nach Vasektomie keine wesentliche Rolle für die Refertilisierungsergebnisse spielt. Spermaantikörper im Serum haben keine Bedeutung, Spermaantikörper im Ejakulat erfordern gegebenenfalls die Aufbereitung des Ejakulats und Durchführung der intrauterinen Insemination.

### Schlussfolgerung

Bei obstruktiver Azoospermie ermöglicht die mikrochirurgische Refertilisierung realistische Chancen zur Wiedererlangung der natürlichen Fertilität. Auch nach langer Verschlusszeit sind die Schwangerschaftsraten vergleichbar mit denen bei künstlicher Befruchtung.

Deshalb sollte das betroffene Paar ehrlich über die Erfolgchancen der Refertilisierung und der Alternative der künstlichen Befruchtung (mit allen damit zusammenhängenden Belastungen für die Frau) aufgeklärt werden. ■

Videofilme zu den vorgestellten mikrochirurgischen Techniken finden sich auf unserer Homepage: [www.andrologie-centrum-muenchen.de](http://www.andrologie-centrum-muenchen.de)

Erstautor: Prof. Dr. med. J. **Ullrich Schwarzer**

Koautor: Dr. med. **Heiko Steinfatt**

Andrologie Centrum München

E-Mail: [schwarzer@andromuc.de](mailto:schwarzer@andromuc.de)

[www.andrologie-centrum-muenchen.de](http://www.andrologie-centrum-muenchen.de)

■06

### Literatur:

beim Erstautor