

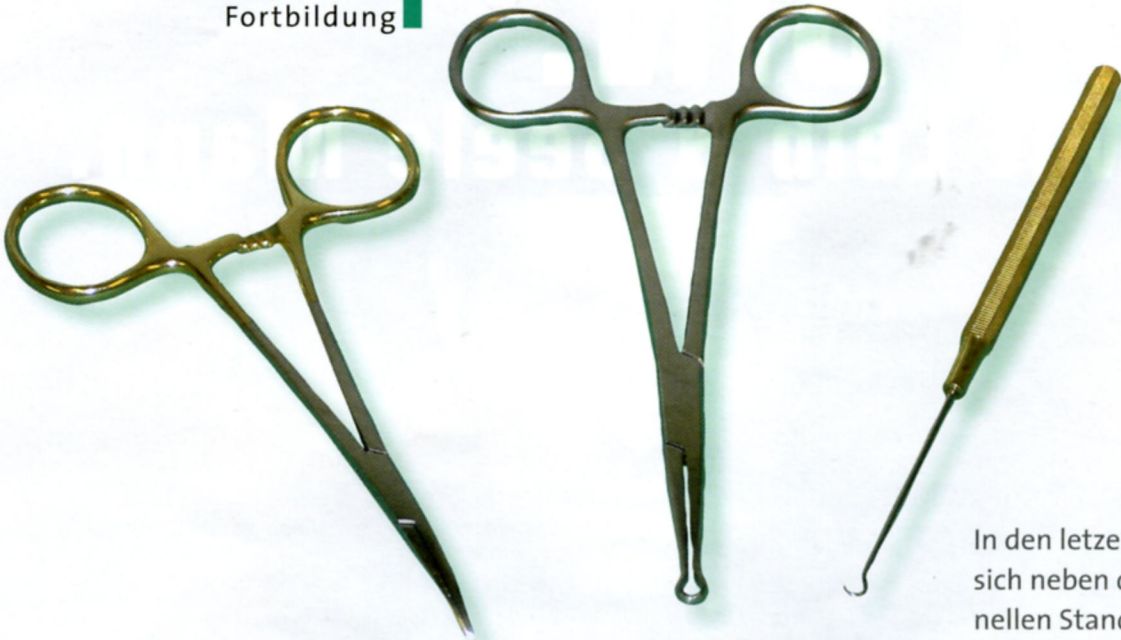

Abbildung 1: Spezialinstrumente für die No-scalpel-Vasektomie: Ringklemme, Spitzklemme und Minihäkchen

Minimal-invasive „No-scalpel-Vasektomie“ Sterilisation ohne Skalpell

J. U. SCHWARZER

Die „No-scalpel-Vasektomie“ (NSV) ist ein minimal-invasives Verfahren und hinsichtlich der Ergebnisse den herkömmlichen Vasektomieverfahren ebenbürtig. Der Begriff „No-scalpel-Vasektomie“ impliziert eine scheinbar unblutige Methode, was jedoch die NSV-Technik nicht sein kann. Denn wie bei allen anderen Verfahren gelingt die sichere Sterilisation nur durch

eine vollständige Durchtrennung beider Samenleiter. Die NSV ist aber ein minimal-invasives Verfahren mit guter Anwendungsmöglichkeit in der urologischen Praxis.

Es gibt mehrere Modifikationen der NSV, die sich nur unwesentlich unterscheiden. Die im Folgenden beschriebene Technik der NSV mit beidseitiger Durchtrennung des Vas und histologi-

scher Bestätigung der Ductusresektion entspricht den Anforderungen an eine Vasektomie in Deutschland.

Umfassendes Aufklärungsgespräch

Vor einer Vasektomie ist eine umfassende Aufklärung notwendig. Diese sollte neben den allgemeinen Aspekten eines operativen Skrotaleingriffs die Notwendigkeit der histologischen Untersuchung

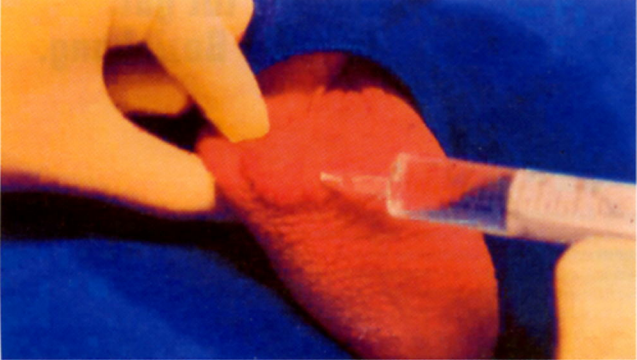


Abbildung 2: Leitungsanästhesie des rechten Funiculus spermaticus, ausgehend von der in der Raphe gesetzten Quaddel

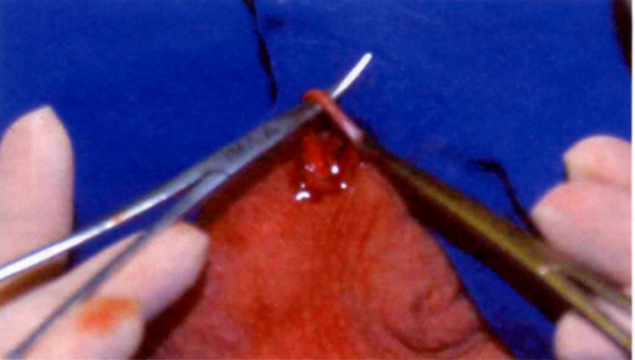


Abbildung 3: Hervorluxierung des Ductus mit der Ringklemme durch die mit der Stichelklemme aufgedehnte Skrotalinzision und Isolierung des Ductus von seinen Hüllen mit der Stichelklemme

© Prof. J. U. Schwarzer, Freising (1-5)

